

モモジロコウモリの耳介皮膚に寄生する特異な嚢状線虫 (予報)

佐藤雅彦¹⁾・長谷川英男²⁾・前田喜四雄³⁾・村山良子⁴⁾

¹⁾ 〒 097-0401 北海道利尻郡利尻町杓形字栄浜 142 道北コウモリ研究センター

²⁾ 〒 879-5593 大分県由布市挾間町医大が丘 1-1 大分大学医学部感染分子病態制御講座 (生物学)

³⁾ 〒 630-8528 奈良市高畑町 奈良教育大学 自然環境教育センター

⁴⁾ 〒 098-5821 北海道枝幸郡枝幸町栄町 154 日本野鳥の会道北支部会員

Peculiar Cystic Nematodes Parasitic in Ear Skin of the Japanese Large-footed Bats

Masahiko SATO¹⁾, Hideo HASEGAWA²⁾, Kishio MAEDA³⁾ and Yoshiko MURAYAMA⁴⁾

¹⁾Research center for Bats in northern Hokkaido, 142, Sakaehama, Kutsugata, Rishiri Is., Hokkaido, 097-0401 Japan

²⁾Department of Infectious Diseases (Biology), Faculty of Medicine, Oita University, Hasama, Yufu, Oita, 879-5593 Japan

³⁾Education center for Natural Environment, Nara University of Education, Takabatake-cho, Nara-shi, 630-8528 Japan

⁴⁾A member of Do-hoku branch of Wild Bird Society of Japan, 154, Sakae-machi, Esashi, Hokkaido, 098-5821 Japan

Abstract. Three cystic female nematodes were collected from the ear skin of a large-footed bat, *Myotis macrodactylus*, dwelling in a tunnel in Esashi, Hokkaido, Japan, in July 2007. The worms were spherical in posterior two-thirds, about 2.5 mm long by 1.0 mm at widest portion, with tapered and recurved anterior portion. Two of them possessed eggs at various developmental stage, mostly at morula-stage, and hatched larvae. The larvae were 305-322 μ m long by 18-20 μ m wide in midbody, had a large excretory glands along both sides and large genital primordium. Although the systematic position of the nematodes could not be determined, this is the first record of skin-parasitic nematodes found from chiropterans in Japan.

筆者らは国内最北と思われるモモジロコウモリの個体群について2003年より調査を継続している(佐藤ほか, 2004)。これらの個体群は枝幸町(旧歌登町も含む)から中頓別町にかけて行動圏を持つものと考えられ(佐藤, 未発表), 現在使われていないトンネルなどで夏季の利用が確認されていたが, 残念ながら繁殖および越冬の場所については未発見のままである。その一方, 近年, 彼らがねぐらとして利用している場所が工事などによって消失しつつあるため, 既知のねぐらで捕獲された個体に金属標識を装着し, その移動について継続観察を実施するほか, 未発見のねぐらの探索などを行っている。

これらの捕獲調査中(環北地野許第070508003号), 枝幸町内で2007年7月15日に捕獲されたモモジロコウモリの複数個体中に, 頭部に脱毛がある個体(図1)が発見された。脱毛が確認された個体はオスの2個体で, 脱毛は2つの耳介を中心に起き, 頭部中央附近のみに体毛が残るほどの顕著なものであった。さらに通常の個体では見られない, 赤く隆起した水膨れのようなものが耳介の表面に認められた。筆者らの一人前田はこれらの隆起がコウモリバエ科の *Ascidipterum speiserianum* の♀に見られる寄生に酷似していることから, ピンセットにて隆起した部分を圧迫し, 内部からしぼりだされたものを70%エタノールにて固定・保存した。その



図1. 頭部が脱毛したモモジロコウモリの1個体.

後、これらの標本を利尻町立博物館にて顕微鏡を用いて観察を行ったところ、寄生体と思われるものが3個体含まれていることが判明したため、標本はコウモリ寄生性双翅目に詳しい茂木幹義博士（佐賀県佐賀市）に送られた。しかし、これらの虫体はコウモリバエ科などの双翅目に該当しないことが判明し、茂木博士の紹介により筆者らの一人である長谷川のもとに標本が再び送られ、線虫に属することが明らかにされた。

虫体はグリセリンエタノール液に入れ、エタノールを徐々に蒸発させて透明化し、50%グリセリンにてスライドガラス上にマウントして光学顕微鏡観察を行った。

虫体は白色、嚢状で長さ2.5mm、最大体幅1.0mm。前部1/3は細く伸び出して屈曲し黄褐色の数本の横条がある。頭端の口、頭部乳頭などは明瞭には観察できない。3虫とも雌成虫で、体の屈曲した側に陰門があり、腹面からは環状に見える。後端に肛門がやや隆起している。内部には消化管と生殖器官があり、2虫では多くの卵が観察される。卵の多くは桑実胚の発生段階であるが、卵に混じって線状の幼虫も少数みられる。体内から摘出した幼虫2個体は長さ305-322 μ m、体中央の体幅18-20 μ m。両側を体後端近くまで走る巨大な排泄腺があり、体の前から1/3の位置に大きな排泄腺細胞核、体の後から約1/3弱の位置に1対の排泄腺細胞核がある。頭端と前方の排泄腺細胞核の中間に神経環があり、同じ位置で排泄腺が開口している

ように見える。口腔はみられず、神経管の位置の食道部には球状に見える部分がある。中央よりやや後方に、排泄腺に挟まれて大きな生殖原基がある。肛門は確認できない。これらのことから、本線虫は胎生で、産下された幼虫は成長しながら皮膚を這って移動し、交尾した後、雌が皮内にて嚢状となることが推定される。恐らく他の宿主にはコウモリ同士が接触した際の機械的な伝播によって感染すると思われる。

これまで日本産翼手類からは5属10種の線虫が知られている（影井・沢田，1996）が、皮膚に寄生する線虫は記録されていない。少なくとも日本では未知の線虫と考えられる。今回の虫体は頭部の乳頭配列が観察できず、また雄成虫が得られていないので、系統分類学的位置は目すら決めがたい。このように体が嚢状となる線虫は特異であり、脊椎動物寄生では *Simondsia* 属 や *Tetrameres* 属 などが知られている。しかしこれらはいずれも消化管寄生の線虫であり、卵殻が厚い卵を産むなど、今回の種との類縁関係は遠いと考えられる (Anderson, 2000)。一方、植物寄生性線虫にはダイズシストセンチュウなど、植物体に埋まって嚢状になる種が多く知られている。今回の種が皮膚内に嚢を形成するという特異な性質を有することを考えると、これまでの脊椎動物寄生線虫とは異なった系統関係にある可能性も否定できない。今後さらに雌雄虫体を得て形態観察を行うとともに、DNA塩基配列を解析して、本種の系統分類位置を確定したい。

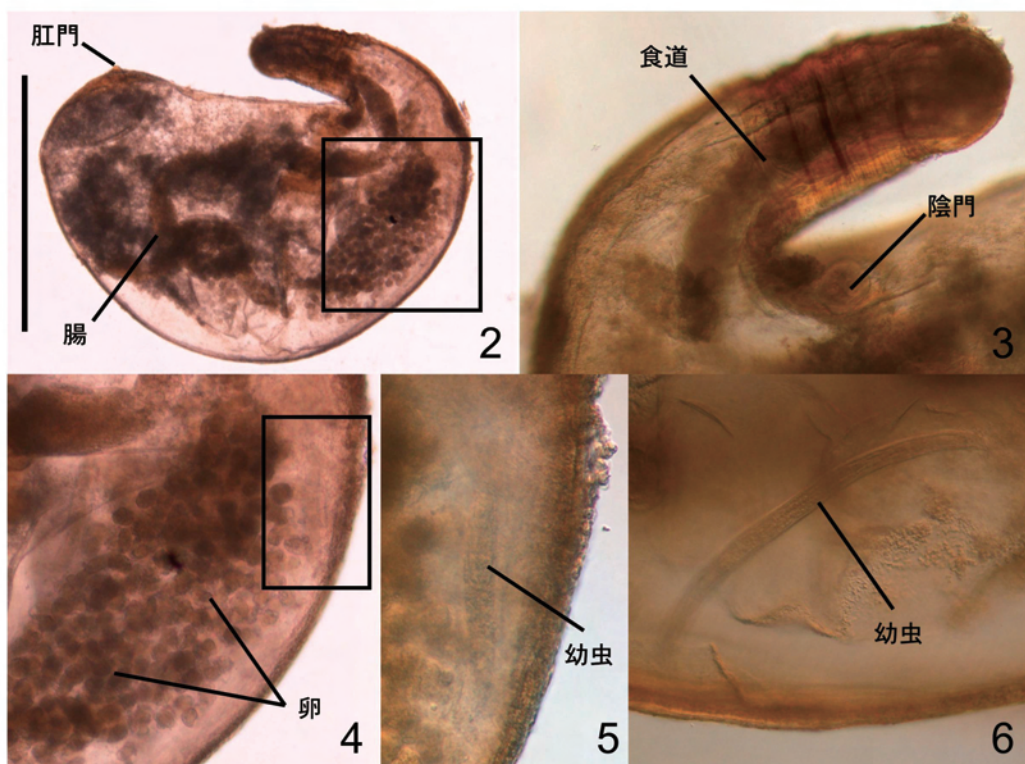


図2. 虫体全形左側面（スケール：1 mm）、図3. 体前部左側面、図4. 図2の囲み部分拡大、図5. 図4の囲み部分拡大、
 ずんぐりした幼虫を示す、図6. 別の幼虫、さらに発育した段階で、体はより細くなっている。

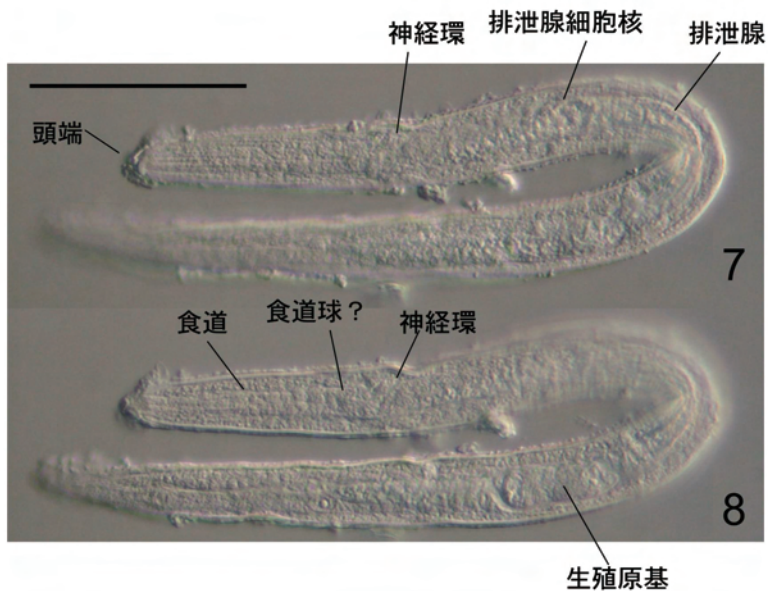


図7, 8. 焦点をずらして撮影した幼虫（スケール：50 μ m）。

寄生を受けた2個体については脱毛の症状以外に致命的な症状は見られなかったものの、本種の寄生によってコウモリがどのような影響を受けるかについては個体群保護の観点からも重要と思われ、今後は各地の各種コウモリにおいても同様の寄生がないかどうか十分注意する必要がある。

参考文献

- Anderson, R. C. 2000. *Nematode Parasites of Vertebrates. Their Development and Transmission*. 2nd. ed., ACBI Publishing, Wallingford, U.K., 650pp.
- 影井 昇・沢田 勇, 1996. 日本産コウモリ類の線虫相について, 寄生虫学雑誌, 45 (補) : 63.
- 佐藤雅彦・村山良子・前田喜四雄, 2004. 枝幸町および歌登町のトンネルにおけるコウモリの生息状況. 利尻研究, (23): 25-32.